Protocolo Clínico #36 ABM: O Espectro da Mastite, Revisado 2022

Katrina B. Mitchell,[1] Helen M. Johnson,[2] Juan Miguel Rodríguez,[3] Anne Eglash,[4]
Charlotte Scherzinger,[5] Irena Zakarija-Grkovic,[6] Kyle Widmer Cash,[7] Pamela Berens,[8]
Brooke Miller,[9] e Academia de Medicina da Amamentação

Resumo

Um objetivo principal da Academia de Medicina da Amamentação (Academy of Breastfeeding Medicine – ABM) é o desenvolvimento de protocolos clínicos para manejo de condições médicas comuns que podem impactar no sucesso da amamentação. Esses protocolos servem apenas como guias para o cuidado de mães e bebês e não determinam uma linha exclusiva de tratamento ou servem como padrão de cuidado médico. Variações no tratamento podem ser adequadas de acordo com as necessidades individuais de cada paciente. A Academia de Medicina da Amamentação (ABM) reconhece que nem todos indivíduos lactantes se identificam como mulheres. Entretanto, utilizar linguagem neutra não é possível em todos os idiomas em todos os países e para todos os leitores. A posição da ABM (https://doi.org/10.1089/bfm.2021.29188.abm) é de interpretar os protocolos clínicos dentro do contexto da inclusão de todos indivíduos, seja breastfeeding[10], chestfeeding[11], *ou* human milk-feeding[12].

Palavras-chave: *abscess, breastfeeding, dysbiosis, engorgement, galactocele, lactation, mastitis, phlegmon.*

Introdução

A MASTITE é uma complicação materna comum durante a lactação e contribui para o desmame precoce.[1] No passado, a mastite foi tratada como uma entidade patológica única no seio lactante.[2] Entretanto, evidências científicas atuais demonstram que a mastite compreende um espectro de condições resultantes da inflamação ductal e edema de estroma. (Fig. 1). Se o estreitamento ductal e a congestão alveolar são pioradas pela superestimulação da produção de leite, então uma mastite inflamatória pode acontecer, e uma mastite bacteriana aguda pode se seguir (Fig. 2). Essa condição pode progredir para um flegmão ou um abscesso, particularmente se houver trauma tecidual por massagem agressiva no seio. Galactoceles, que podem resultar de uma hiperlactação não resolvida, podem se tornar infectadas. Mastite subaguda pode ocorrer no contexto de disbiose mamária crônica, com biofilme bacteriano estreitando o lúmen ductal.

A fisiopatologia, diagnóstico, e manejo de cada condição do espectro da mastite (estreitamento ductal, mastite inflamatória, flegmão, abscesso, galactocele, e mastite subaguda) será discutida a seguir. O ingurgitamento do começo do pós-parto, uma condição distinta, mas que compartilha alguns aspectos clínicos com os distúrbios do espectro da mastite, também será revisado.

Observe que este protocolo agora substitui o Protocolo da ABM #4, Mastite e #20, Ingurgitamento, os quais serão ambos retirados. Os Protocolos da ABM #32 (Manejo da Hiperlactação)[3] e #35 (Apoiando a Amamentação Durante Hospitalização Materna ou Infantil)[4] servem como complementos úteis ao presente protocolo.

Informação-chave: Fisiopatologia das Condições do Espectro da Mastite

Princípios Gerais

Mastite é a inflamação da glândula mamária que mais frequentemente se apresenta em uma distribuição segmentada de

[1]Department of Breast Surgery, Ridley-Tree Cancer Center, Sansum Clinic, Santa Barbara, California, USA.
[2]Department of Surgery, East Carolina University Brody School of Medicine, Greenville, North Carolina, USA.
[3]Department of Nutrition and Food Science, Complutense University of Madrid, Madrid, Spain.
[4]Department of Family Medicine and Community Health, University of Wisconsin School of Medicine and Public Health, Madison, Wisconsin, USA.
[5]Department of Gynaecology and Obstetrics at Klinikum Forchheim, Forchheim, Germany.
[6]Department of Clinical Skills, University of Split School of Medicine, Split, Croatia.
[7]Department of Medicine, Tulane University School of Medicine, Southeast, Louisiana Veterans Health Care System, New Orleans, Louisiana, USA.
[8]Department of Obstetrics and Gynecology, University of Texas, Houston, Texas, USA.
[9]Department of Family Medicine, University of Calgary, Calgary, Alberta, Canada.
[10,11,12] (NdT) Neste contexto, estas palavras não encontram tradução específica para Português-BR até o momento.

ductos, alvéolos e tecido conjuntivo circunjacente (Fig. 3). Os lúmens ductais podem ser estreitados por edema e hiperemia associados com hiperlactação assim como com disbiose mamária[5] (Fig. 2). A disbiose mamária, ou alteração no microbioma do leite, resulta de uma complexa interação de fatores, incluindo genética e condições médicas maternas, exposição a antibióticos, uso de probióticos, uso regular de bombas extratoras, e parto por cesariana.[6]

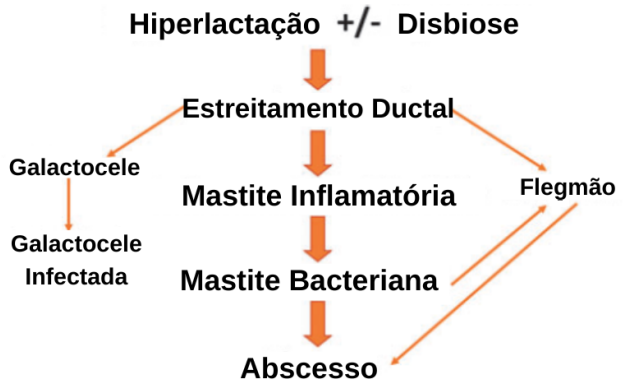

FIG. 1. Espectro das condições inflamatórias do seio lactante

Pesquisas científicas básicas já demonstraram que múltiplos fatores contribuem para o desenvolvimento da mastite (Fig. 4).[6] Esses incluem fatores maternos como hiperlactação, fatores de microbiota como a diversidade do microbioma do leite, e fatores médicos como uso de antibióticos e probióticos. A estase de leite materno tem sido colocada como um potencial fator provocador para mastite, porém a evidência científica não provou causalidade. Não existe evidência de que alimentos específicos causem mastite, porém as escolhas da dieta podem refletir na saúde geral e microbioma de um indivíduo. O seio lactante é uma glândula dinâmica que responde a estímulos hormonais internos e externos.

Comparado com um reservatório estático como é a bexiga, o seio exige inibição por *feedback* para regular a produção de leite. Reduzir a retirada de leite pode aumentar transitoriamente dor e eritema advindos da distensão alveolar e congestão vascular; entretanto, acaba prevenindo episódios futuros conforme o Fator Inibidor da Lactação (FIL, em inglês, *feedback inhibitor of lactation*) e outros hormônios regulatórios são ativados e reduzem a produção de leite.[7] Mães que vivenciam excesso de produção de leite persistente apesar de eliminar causas iatrogênicas de excesso de remoção de leite podem necessitar tratamentos adicionais para hiperlactação.[3] Esses conceitos serão tratados com mais detalhes ao longo deste protocolo.

Ingurgitamento

Alguns sintomas do ingurgitamento no pós-parto precoce podem ser parecidos com aqueles de estreitamento ductal e mastite inflamatória inicial. Entretanto, o ingurgitamento pós-parto que resulta da ativação secretora (lactogênese II) é uma entidade clínica distinta, relacionada a edema intersticial e hiperemia (Fig. 5). Ele se apresenta como dor mamária bilateral,

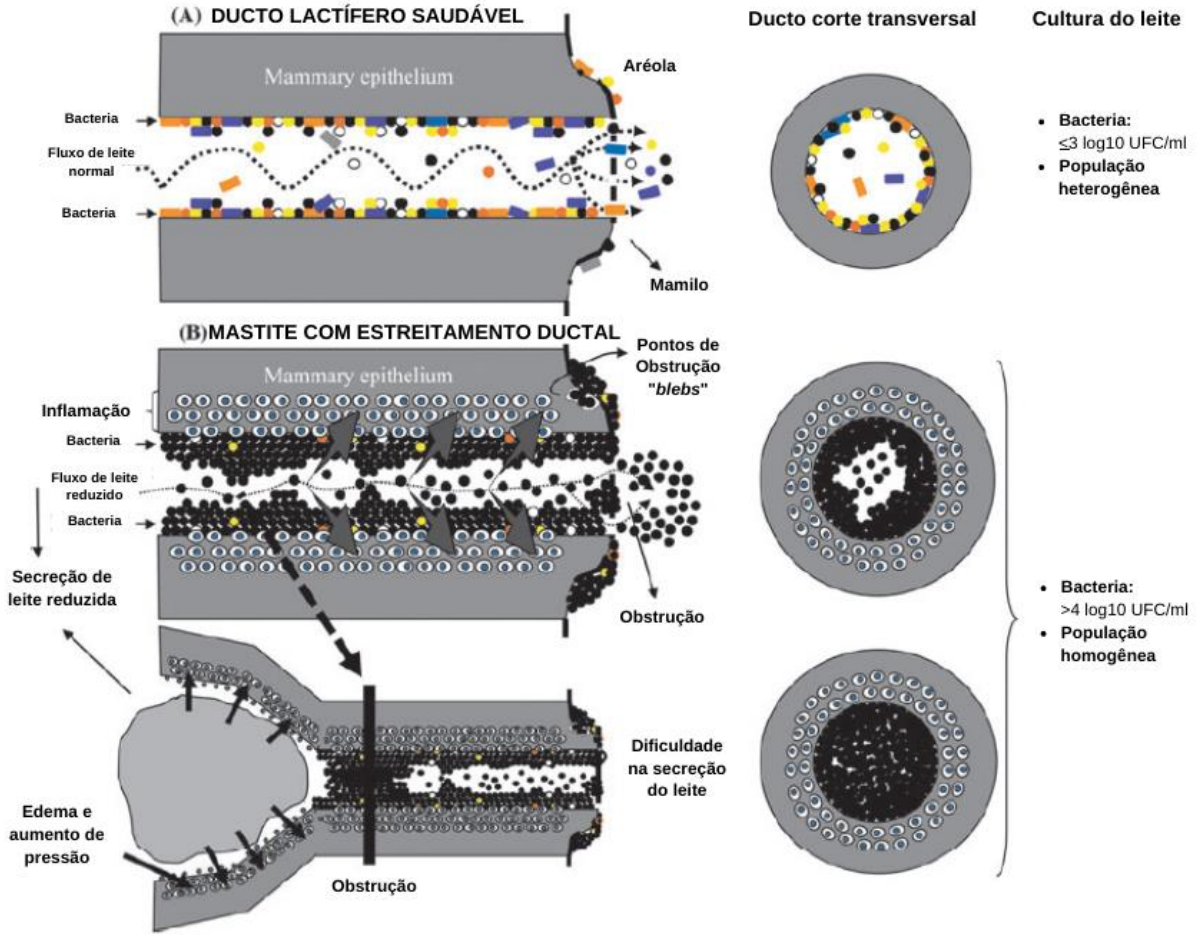

FIG. 2. Comparada com um ducto lactífero saudável (**A**), a inflamação ductal pode levar a lúmens estreitados, edema de estroma, disbiose, formação de ponto de obstrução no mamilo (*bleb*), e mastite (**B**).

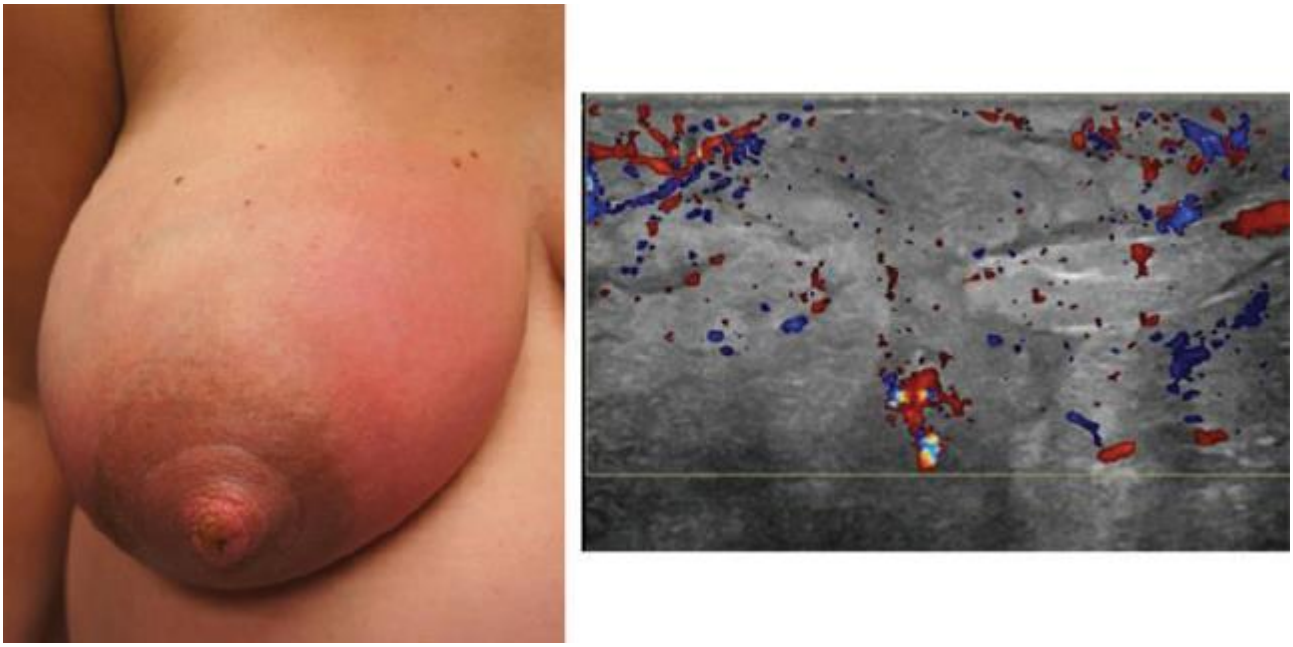

FIG. 3. Mastite do quadrante superior interno do seio direito com ultrassom mostrando hiperemia e edema sem coleção de líquido.

endurecimento, e inchaço que geralmente ocorrem entre os dias 3 e 5 após o parto.[8] O início pode atrasar para até 9-10 dias, embora isso seja menos comum em mulheres multíparas. Parto cesariana é associado com atraso na lactogênese II e, portanto, apresentação tardia do ingurgitamento.

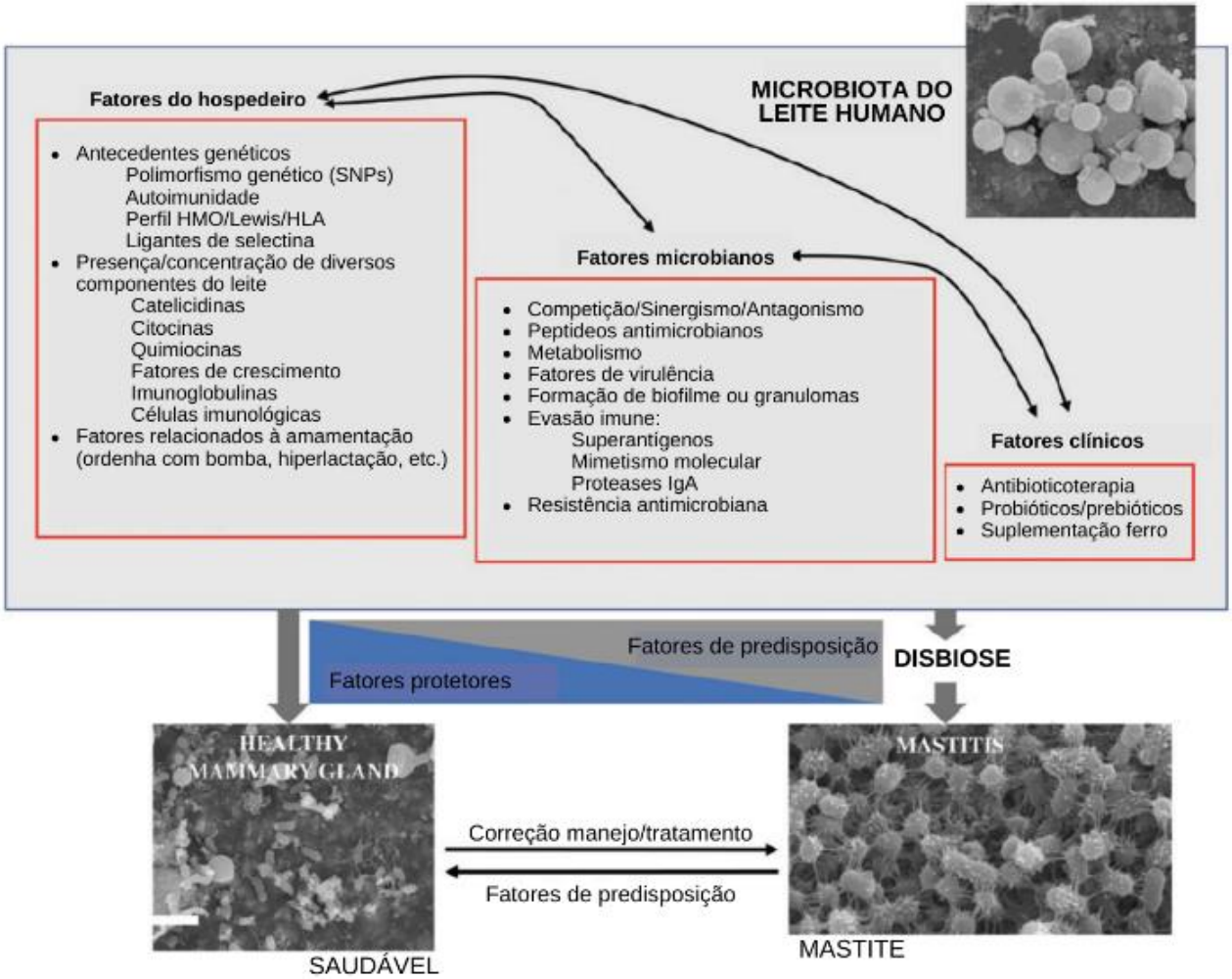

FIG. 4. Fatores que tem papel na composição do microbioma do leite materno, e na proteção e predisposição de mastite.

FIG. 5. Ingurgitamento dos seios no 5º dia após o parto, mostrando complexo aréolo-mamilar edemaciado e linfedema com eritema associado.

Estreitamento de ductos ("plugging") (NdT[1])

Obstrução de ductos ou "*plugging*" é um termo coloquial para inflamação ductal microscópica e estreitamento (Fig. 2) que está relacionado à distensão alveolar e/ou disbiose mamária.

Os ductos no seio são incontáveis e entrelaçados (Figs. 6-8) e não é fisiologicamente ou anatomicamente possível que um único ducto fique obstruído com um "tampão" de leite macroscópico. Deve ser mencionado que os estudos com ultrassom documentando um pequeno número de orifícios que se aproximam do mamilo[10] refletem as limitações das imagens radiológicas quando comparadas com anatomia histológica.

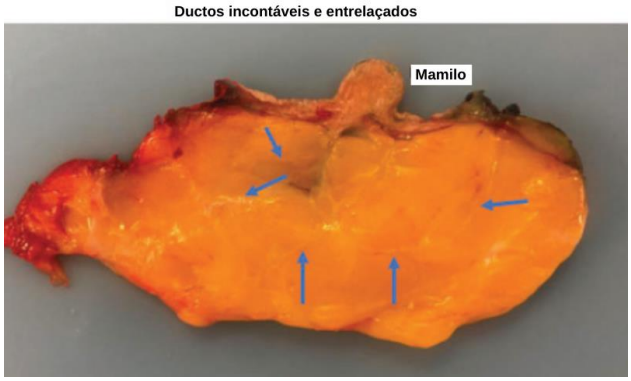

FIG. 6. Corte transversal do complexo aréolo-mamilar com setas mostrando ductos extremamente pequenos que se entrelaçam na região retroareolar.

O estreitamento ductal se apresenta como uma área focal de endurecimento ou um tecido mamário globalmente mais congesto que é mais sensível. Pode ser levemente eritematoso da congestão linfática e edema alveolar, e não tem sintomas sistêmicos associados (Fig.9). Esta condição pode resolver espontaneamente, mas as pacientes podem apresentar dor residual transitória. As pacientes podem sentir alívio de uma "obstrução" com a amamentação porque ela reduz a distensão alveolar. Entretanto, mamadas frequentes em um tentativa de remover a "obstrução" vai suprimir o FIL, aumentar a produção de leite, e por fim piorar a inflamação e o estreitamento ductal. Portanto, amamentação de maneira fisiológica e medidas anti-inflamatórias conforme descrito a seguir são mais eficazes. Tentativas de extrusão de um "tampão" ou precipitado de leite apertando ou massageando vigorosamente o seio são ineficazes e resultam em trauma tecidual.

Mastite inflamatória

Quando o estreitamento ductal persiste ou piora e o processo inflamatório ao redor progride, se desenvolve a mastite inflamatória. A mastite inflamatória se apresenta como uma região do seio cada vez mais eritematosa, edemaciada, e dolorosa (Fig. 10) com sinais e sintomas sistêmicos como febre, calafrios, e taquicardia. Deve ser enfatizado que a síndrome da resposta inflamatória sistêmica (SIRS) pode acontecer na ausência de infecção.

Mastite bacteriana

A mastite bacteriana representa uma progressão do estreitamento ductal e mastite inflamatória a uma entidade que necessita de antibióticos ou probióticos para resolver. Micro-organismos comumente relacionados à mastite lactacional incluem *Staphylococcus* (p. ex., *S. aureus*, *S. epidermidis*, *S. lugdunensis*, e *S. hominis*) e *Streptococcus* (p. ex., *S. mitis*, *S. salivarius*, *S. pyogenes*, e *S. agalactiae*). Apesar da percepção comum de que fungos podem causar "mastite fúngica", não existe evidência científica que apoia esse diagnóstico e a esterilização das peças da bomba extratora e dos brinquedos infantis não é recomendada para "erradicar" fungo.[5,11]

Mastite bacteriana não é uma doença contagiosa e não oferece risco aos bebê nem exige interrupção da amamentação. Não existe evidência para apoiar a higiene pobre como uma causa de mastite bacteriana ou a necessidade de esterilização rotineira de bombas extratoras. Lavagem de mãos antes da ordenha e práticas de limpeza básica da bomba devem ser seguidas.

Apesar do trauma mamilar estar associado a mastite, os dados são limitados por fatores de confusão e vieses.[1] Novas evidências sobre a composição do microbioma do leite humano mostram que a mastite não é causada pela disseminação retrógrada de bactérias patogênicas a partir de um trauma mamilar visível, uma vez que bactérias e fungos identificados no complexo aréolo-mamilar na presença de dor e trauma mamilar são regularmente identificados em microbiomas saudáveis do leite humano.[12] A infecção pode não ocorrer no caso de baixa concentração do patógeno, presença de cepas não virulentas ou pouco virulentas, presença de uma microbiota competitiva, ou estado imunológico e nutricional adequado do hospedeiro.[13] Portanto, dois pacientes que hospedam o mesmo patógeno podem expressar diferentes níveis de sintomatologia.

A mastite bacteriana se apresenta como uma celulite (piora do eritema e da área endurecida) em uma região específica do seio que pode se alastrar para diferentes quadrantes (Fig. 11). Uma avaliação pelo médico deve ser realizada se houver sintomas sistêmicos persistentes (>24 horas) como febre e taquicardia. Na ausência de sinais e sintomas sistêmicos, o diagnóstico pode ser considerado se não houver resposta do seio a medidas conservadoras descritas a seguir. Exames laboratoriais como proteína C-reativa ou contagem de leucócitos tem utilidade limitada no diagnóstico da mastite bacteriana, uma vez que esses

[1]Nota do Tradutor: o termo "estreitamento" de ducto é mais apropriado do ponto de vista fisiopatológico que o termo "obstrução" de ducto. Conforme demonstram estas recentes evidências, quando há inflamação ou edema na mama, o ducto se torna bastante estreito, mas não exatamente obstruído.

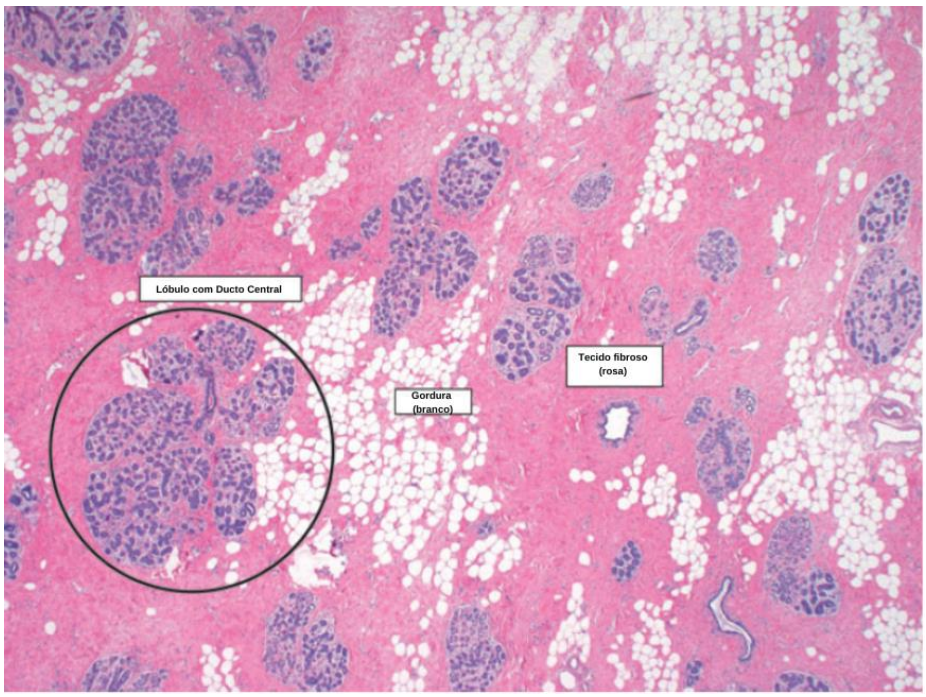

FIG. 7. Imagem histológica demonstrando unidades lobulares funcionais com pequenos ductos centrais, tecido adiposo circunjacente, e estroma fibroso (tecido conjuntivo).

são marcadores de inflamação e não são específicos para infecção.

Flegmão

O flegmão é uma coleção de líquido heterogênea, complexa, e mal definida que pode acontecer em qualquer local do corpo na presença de inflamação. A massagem profunda excessiva dos tecidos na presença de estreitamento ductal e mastite inflamatória pode propagar a formação do flegmão porque a massagem profunda potencializa o edema e a lesão microvascular.[14] Devemos suspeitar de flegmão quando há uma história de mastite que piora para uma área firme, semelhante a uma massa, sem flutuação (Fig. 12). Pode ser confirmado por ultrassom (Fig. 12).

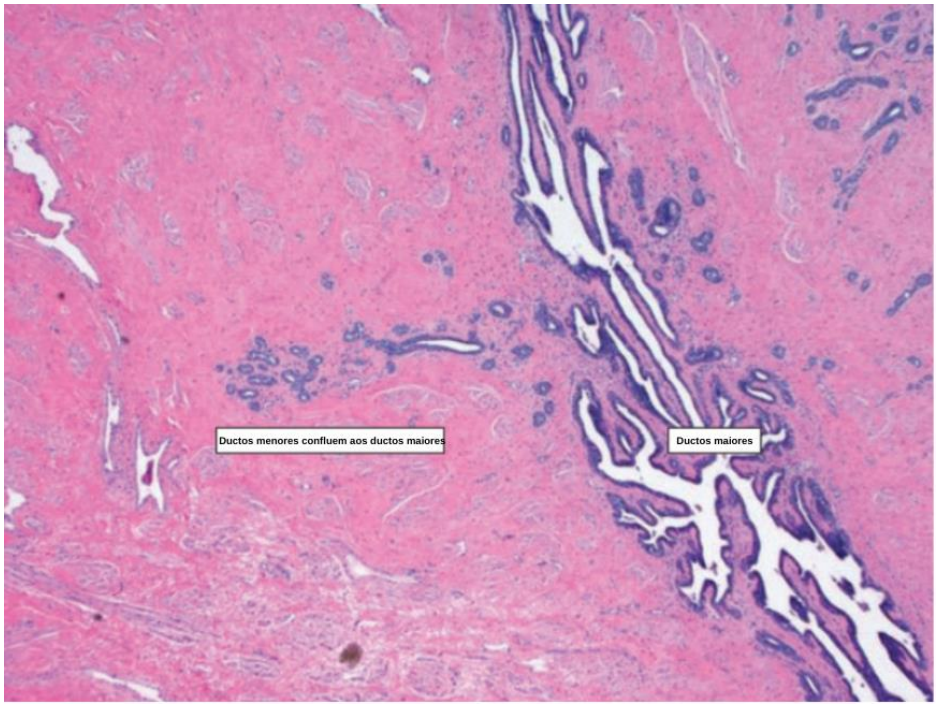

FIG. 8. Imagem histológica demonstrando inúmeros pequenos ductos drenando em sistemas ductais maiores que possuem arquitetura complexa.

FIG. 9. Paciente com "obstrução" unilateral no seio esquerdo no quadrante superior externo que piorou a obstrução com ordenhas repetidas com bomba extratora.

Abscesso

O abscesso lactacional representa a progressão da mastite bacteriana ou flegmão para uma coleção de líquido infectada que necessita drenagem. Aproximadamente 3-11% das mulheres com mastite aguda desenvolvem abscesso.[15]

O abscesso se apresenta como uma área com endurecimento e eritema progressivos, e frequentemente uma coleção de líquido palpável em uma área bem definida do seio (Fig. 13).[16] Os sintomas sistêmicos iniciais e a febre podem resolver conforme o corpo isola o processo infeccioso, ou podem resolver e depois reaparecer. De outra forma, os sintomas podem continuar a piorar até que a coleção de líquido infectada seja drenada. Apesar do diagnóstico de um abscesso ser feito geralmente com história clínica e exame físico, o exame de ultrassom também pode ser utilizado (Fig. 14).[17]

FIG. 10. Paciente com mastite inflamatória inicial. Congestão linfática pode ser visualizada na **seta**. A paciente foi tratada com gelo, ibuprofeno, paracetamol, e iniciar as mamadas pelo seio esquerdo, menos congesto, para evitar excesso de estímulo no seio direito afetado. Os sintomas da paciente resolveram em 48 horas.

Galactocele ou galactocele infectada

Uma galactocele se desenvolve quando o estreitamento ductal obstrui a passagem do leite a uma extensão em que um volume significativo de leite obstruído fica coletado em uma cavidade semelhante a um cisto.[18] Galactoceles podem variar em tamanho, desde pequeno (1-2 cm) até muito grande (>10 cm).

A galactocele se apresenta como uma massa moderadamente firme que gradualmente ou rapidamente aumenta de tamanho com o passar do tempo. O tamanho pode variar ao longo do dia, com uma redução temporária após uma mamada. Pode ser desconfortável, mas geralmente não é dolorosa como um abscesso e não tem eritema ou sintomas sistêmicos associados, a não ser que se torne infectada (Fig. 15). O exame de ultrassom vai mostrar uma coleção de líquido cística simples ou loculada (Fig. 16). Em alguns casos, a aspiração guiada por imagem pode ser utilizada para confirmar o diagnóstico.

Mastite recorrente

Não existe consenso na definição de mastite recorrente. As pacientes podem referir sintomas de mastite como febre, inchaço no seio, e/ou dor no seio que ocorrem a cada 2-4 semanas, ou menos frequentemente. Os fatores de risco incluem episódios de hiperlactação que pioram e melhoram, disbiose, tratamento inadequado de mastite anterior, e não abordagem da etiologia subjacente em episódios prévios.

Mastite subaguda

A mastite subaguda ocorre quando o lúmen ductal é estreitado por biofilme bacteriano no contexto de uma disbiose mamária crônica.[5] A disbiose é definida como mudanças na composição quantitativa e qualitativa do microbioma do hospedeiro que contribuem para doenças inflamatórias tanto de forma aguda quanto crônica. Assim como em outros órgãos, quando o microbioma mamário perde a diversidade bacteriana e o número de organismos anti-inflamatórios diminui, ocorre um aumento de bactérias patogênicas.[19,20]

Em condições fisiológicas, estafilococos coagulase-negativa (ECN) e *Streptococcus viridans* (isto é, *S. mitis* e *S. salivarius*) formam finos biofilmes que alinham com o epitélio dos ductos mamários, permitindo um fluxo normal de leite.[21] No contexto da disbiose, estas espécies proliferam e funcionam sob circunstâncias oportunistas, podendo formar biofilmes espessos dentro dos ductos, inflamando o epitélio mamário e forçando o leite a fluir por lúmens cada vez mais estreitos (Fig. 17). ECN e *Streptococcus viridans* não produzem toxinas responsáveis pela mastite bacteriana aguda; portanto, sintomas sistêmicos são incomuns e sintomas locais no seio são mais leves que na mastite aguda.

FIG. 11. Mastite bacteriana que progrediu de uma inflamação inicial no quadrante interno para todos os quadrantes. Esta paciente também ordenhava e alimentava o bebê neste seio direito na tentativa de prevenir "estase do leite". Essa abordagem resultou em uma pior inflamação ductal e excesso de proliferação de bactérias assim como obstrução ao leite.

FIG. 12. Aparência clínica de um flegmão no quadrante superior interno do seio esquerdo. Ultrassom mostrando coleção líquida indistinta com hiperemia e edema nos arredores.

Quando em um quadro de mastite subaguda, as pacientes podem relatar uma história de mastite aguda bacteriana previamente tratada. Outras questões pertinentes incluem história de cesariana, ordenha exclusiva, uso de bico intermediário de silicone, e outras circunstâncias que alteram o microbioma do leite.[6] As pacientes podem apresentar dor em pontada, dor em queimação, pontos de obstrução no mamilo, áreas recorrentes de endurecimento ou congestão, e podem apresentar hiperlactação não resolvida.[22] Cultura estéril do leite com antibiograma pode ser realizada[23] como descrito a seguir.

Recomendações

Para cada recomendação, a qualidade da evidência (níveis de evidência 1, 2 ou 3) e o grau de recomendação (A, B e C) estão anotados como definido pelos critérios do sistema SORT (*strength of recommendation taxonomy*).[24]

O manejo das condições do espectro da mastite inclui estratégias gerais que se aplicam a todo o espectro, e também intervenções específicas para as diferentes condições. Tratamento imediato e efetivo interrompe a progressão dentro do espectro. Muitas dessas medidas fornecem não somente tratamento, mas também prevenção.

As estratégias de manejo que se aplicam a todo o espectro vão ser delineadas primeiro, seguidas por recomendações específicas para determinadas condições (estreitamento de ducto, mastite inflamatória, mastite bacteriana, flegmão, abscesso, galactocele, mastite subaguda, e mastite recorrente). As recomendações para o manejo do ingurgitamento no pós-parto precoce também estão incluídas a seguir.

Recomendações aplicáveis a todo espectro

1. Orientação antecipatória e intervenções comportamentais

   a. *Tranquilizar as mães de que muitos sintomas de mastite vão melhorar com manejo conservador e suporte psicológico.*

   Um estudo sueco mostrou que a maioria das mulheres com mastite inflamatória teve resolução completa dos sintomas sem necessidade de antibióticos ou outras intervenções. Os autores atribuíram esse achado ao foco no controle sintomático, valorização da resposta anti-inflamatória fisiológica, e comunicação regular entre a paciente e o médico[25] (Fig. 10).
   Apoiar as pacientes a continuar com a amamentação e verificar quais recursos elas podem precisar para prevenir o desmame precoce. Auxiliar as mães a identificar formas de amenizar o estresse, aumentar as oportunidades de descanso, e ajudar a resolver sinais precoces de mastite inflamatória. Programas de cuidados no "quarto trimestre" representam uma abordagem holística ao cuidado pós-parto, incluindo saúde mental, necessidades psicossociais, e aconselhamento com amamentação.[26]
   Nível de evidência: 3. Grau de recomendação: C.

   b. *Educar as pacientes a respeito da anatomia normal do seio e fisiologia da lactação no pós-parto.*

   Muitas pacientes vivenciam a sensação de "peito cheio" ou palpam tecido glandular lactacional normal e interpretam erroneamente como "obstrução de ducto". Elas devem ser tranquilizadas que seios lactantes podem passar a sensação de "caroços" e ser doloridos algumas vezes. Apesar de ser desconfortável, isso não é anormal. As pacientes devem ser instruídas sobre variações hormonais no pós-parto precoce e um estado de baixo estrogênio que predispõe a sudorese e calorões que podem mimetizar febre. Além disso, as pacientes devem ser tranquilizadas que infecções não se desenvolvem em períodos de algumas horas. A dor e vermelhidão que elas percebem pela manhã, após um período de sono mais longo representa distensão alveolar, edema, e inflamação e não infecção.
   Nível de evidência: 3. Grau de recomendação: C.

   c. *Alimentar o bebê em livre demanda, sem objetivo de "esvaziar" os seios.*

   O volume de leite depende de um mecanismo de feedback em que o aumento da remoção de leite aumenta a produção.[7] Aumentar as mamadas em um seio afetado ou "ordenhar para esvaziar" perpetua um ciclo de hiperlac-

FIG. 13. Paciente com abscesso no quadrante superior externo do seio direito que passou por drenagem no consultório com um dreno de Penrose que foi removido após 3 dias. Na revisão com 1 semana, o quadro estava resolvido e a incisão local de 1mm estava fechada.

tação e é um fator de risco maior para piorar o edema tecidual e inflamação (Fig. 18). As mães podem realizar ordenha manual de pequenos volumes de leite para conforto até que sua produção reduza para se adequar às necessidades do bebê.[27] Mães que utilizam bombas extratoras devem ordenhar somente o volume que o seu bebê consome.

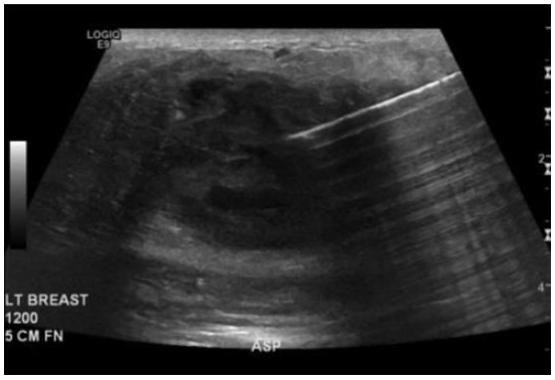

FIG. 14. Imagem de ultrassom mostrando coleção de líquido (**preto**) e a agulha sendo introduzida (**branco**).

Em alguns casos, em que a região retroareolar está tão edemaciada e inflamada que não é possível extrair leite, seja pelo bebê, seja por ordenha manual, a mãe não deve continuar tentando alimentar desse seio afetado durante a fase aguda (Fig. 19). Ela pode amamentar do seio contralateral e retomar a amamentação do seio afetado quando o edema e a inflamação reduzirem. Edema pode resolver mais rápido com gelo e drenagem linfática. A mãe deve ser aconselhada que uma redução da produção de leite é esperada, mas pode ser aumentada posteriormente.

Não existe evidência para apoiar a amamentação na posição de quatro apoios (isto é, o bebê deitado com a mãe pairando acima) ou outras posições inseguras para o bebê. As pacientes podem considerar variações seguras de posições padrão de amamentação, entendendo que isso pode melhorar o seu conforto. Entretanto, isso não melhora a inflamação subjacente.

Níveis de evidência: 2-3. Grau de recomendação: C.

d. *Minimizar uso de bomba extratora*.

Bombas extratoras mecânicas estimulam a produção de leite sem extrair leite fisiologicamente como um bebê faz. Ordenha não fornece a oportunidade para a troca de bactérias entre a boca do bebê e o seio da mãe e, portanto, favorece a disbiose.[6] Bombas extratoras também podem causar trauma ao parênquima mamário e ao complexo aréolo-mamilar se tamanhos inadequados de funis são utilizados, se a sucção é muito alta, ou se a mãe está ordenhando por um tempo excessivo. Ordenha de leite

FIG. 15. Galactocele que foi drenada repetidamente com agulha e se tornou infectada.

deve se limitar a quando mãe e bebê estão separados ou se a ordenha é indicada por razões médicas, seja da mãe ou do bebê. As mulheres não devem ser orientadas a ordenhar e descartar o leite, já que mastite bacteriana não

Galactocele loculada

FIG. 16. Mamografia mostrando galactocele adjacente ao complexo aréolo-mamilar e ultrassom mostrando septação dentro da galactocele.

é uma contraindicação à amamentação. Mulheres utilizando a bomba devem ordenhar em uma frequência e volume que mimetizam a amamentação fisiológica.
Níveis de evidência: 2-3. Grau de recomendação: C.

e. *Evitar o uso de bicos intermediários de silicone*.

As evidências disponíveis não apoiam o uso de bicos intermediários de silicone. Nem segurança nem efetividade foi demonstrada. Assim como a ordenha com bomba, intermediários de silicone representam uma amamentação não-fisiológica e resultam em extração de leite inadequada.[28] Os bebês frequentemente bebem passivamente o leite do reservatório do bico sem realizarem a pega adequada ao parênquima do seio.
Nível de evidência: 3. Grau de recomendação: C.



FIG. 17. Microscopia eletrônica mostrando ductos mamários normais comparados com ductos mamários com formação de biofilme.

f. *Vestir um sutiã de tamanho correto com suporte adequado*.

Os seios lactantes são altamente vascularizados e exigem suporte para evitar linfedema e dor progressiva nas costas e pescoço.
Nível de evidência: 3. Grau de recomendação: C.

g. *Evitar massagem profunda do seio lactante*.

A massagem profunda causa aumento da inflamação, edema tecidual, e lesão microvascular. Evitar uso de escovas de dente elétricas e outros dispositivos comerciais de vibração e massagem. Uma revisão sistemática concluiu que apesar da massagem no seio poder reduzir a dor, ela não deve ser recomendada como tratamento padrão porque requer treinamento adequado para dominar a técnica de maneira não-traumática.[29] A técnica de mais sucesso se aproxima de drenagem linfática manual com uma leve varredura da pele, em vez de massagem profunda nos tecidos.[30,31] É importante mencionar que compressões gentis durante a ordenha, comumente chamadas de "*hands on pumping*", fornecem um efeito similar à ordenha manual e a técnica é segura se força manual excessiva for evitada.
Níveis de evidência: 1-2. Grau de recomendação: B.

h. *Evitar solução salina, óleo de rícino (*castor oil*), e outros produtos tópicos*.

A mastite é uma inflamação e/ou infecção em um espaço profundo do órgão e deve ser tratada como tal. Produtos tópicos como óleo de rícino não vão tratar essa condição e podem, na verdade, causar dano tecidual[32] particularmente quando combinados com massagem.[14] Coletores de leite cheios de solução com sal de Epsom (sal amargo) podem macerar a pele[33] e contribuir para mais hiperemia e edema localizados, então devem ser evitados. A evidência publicada e as boas práticas para manejo geral de feridas não apoiam o uso de solução salina para dor ou trauma mamilar. Os princípios de manejo de feridas incluem o manuseio delicado do tecido para evitar mais trauma e consideração do uso de pomadas e curativos para melhorar o fechamento da ferida.[33]
Nível de evidência: 3. Grau de recomendação: C.

i. *Evitar esterilização de rotina de bombas extratoras e itens de uso doméstico*.

A mastite não é uma doença contagiosa e não resulta de práticas de higiene inadequadas. As peças da bomba

FIG. 18. Paciente com história de mastite no seio direito que foi instruída a ordenhar a cada 2 horas para "manter o seio vazio". Isso resultou em uma regulação para mais da produção de leite no seio direito e um ciclo contínuo de mastite. Após ser orientada a amamentar do seio menos cheio (esquerdo) primeiro, ela regulou novamente para baixo a produção do seio direito e não apresentou episódios recorrentes de mastite.

devem ser lavadas adequadamente após cada uso, mas esterilização de rotina da bomba e outros utensílios domésticos não é necessária para prevenir mastite.[34] Evitar a limpeza do mamilo já que isso pode levar a maceração da pele e dor. Infecção ascendente não é apoiada pela natureza altamente vascular da fisiologia e anatomia do mamilo.[35] Assim como outros locais abertos de trauma no corpo (p. ex. traqueostomias e orifício de entrada de uma sonda gástrica), a comunicação com o mundo externo previne infecção de tecidos profundos em vez de promovê-la.
Nível de evidência: 3. Grau de recomendação: C.

2. Intervenções médicas

a. *Reduzir inflamação e dor*.

Gelo e anti-inflamatórios não esteroidais (AINEs) podem reduzir edema e inflamação e fornecer alívio sintomático (Figs. 10 e 19), e paracetamol pode promover analgesia.[36] Por exemplo, gelo pode ser aplicado a cada hora ou mais frequentemente se desejado. Ibuprofeno pode ser utilizado na dose de 800mg a cada 8 horas[37] e paracetamol 1000mg a cada 8 horas[38] no quadro agudo.
Apesar do calor local vasodilatar e poder piorar os sintomas, pode promover conforto para algumas pacientes.[39] O uso de banhos mornos e antipiréticos não melhorou os desfechos da mastite em um estudo randomizado controlado.[25]
Lecitina de girassol ou de soja 5-10g por dia via oral pode ser tomada para reduzir inflamação nos ductos e emulsificar o leite.[22,40]
Níveis de evidência: 1-3. Grau de recomendação: C.

b. *Tratar pontos de obstrução no mamilo (*blebs*) e evitar perfurá-los*.

Se um ponto de obstrução no mamilo, que representa células inflamatórias ductais propagando à superfície e se alojando no local (Figs. 2 e 20), está presente, não perfurar o ponto já que isso vai causar trauma e mais estreitamento luminal. Lecitina oral e a aplicação tópica de uma pomada de corticoide de média potência como triamcinolona a 0,1% podem ser utilizadas para reduzir inflamação na superfície do mamilo.[22] É seguro para a amamentação e a pomada pode ser retirada com um lenço ou toalha antes de amamentar o bebê.[41]
Níveis de evidência: 2-3. Grau de recomendação: C.

c. *Tratar hiperlactação ou "excesso de produção"*.

A hiperlactação predispõe as pacientes a congestão luminal e inflamação, o que por sua vez facilita a disbiose mamária. Isso pode potencializar um ciclo vicioso, já que a disbiose é uma causa de estreitamento ductal e inflamação. Ver Protocolo da ABM #32, Manejo da Hiperlactação.[3]
Nível de evidência: 2. Grau de recomendação: C.

d. *Utilizar ultrassom terapêutico*.

O ultrassom terapêutico, ou TUS, utiliza energia térmica para reduzir inflamação e aliviar edema. TUS pode ser um tratamento efetivo para condições que surgem do espectro da mastite.[42] TUS pode ser realizado sob supervisão de um médico ou fisioterapeuta treinado diariamente até que o alívio seja alcançado. A configuração do tratamento da mama é de 1 MHz, intensidade de 2,0 W/cm^2 por 5 minutos.[43] Se uma paciente apresentar sintomas persistentes apesar de vários dias de tratamento, os profissionais de saúde devem considerar investigações adicionais.
Níveis de evidência: 2-3. Grau de recomendação: C.

e. *Reservar uso de antibióticos para mastite bacteriana*.

O uso de antibióticos para mastite inflamatória pode alterar o microbioma da mama e aumentar o risco de progressão para mastite bacteriana. Além disso, o uso não

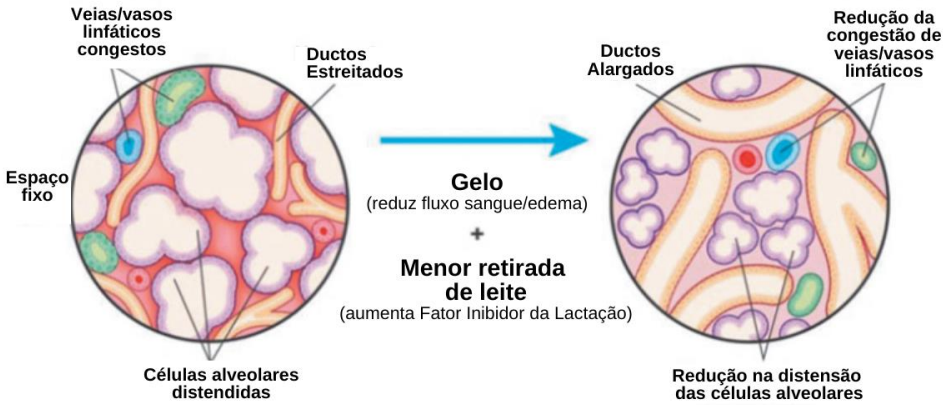

FIG. 19. Os ductos podem ficar mais estreitos secundário à distensão alveolar e congestão de veias e vasos linfáticos. Gelo e menor remoção de leite materno reduz o estreitamento ductal e o inchaço nos seios.

seletivo de antibióticos promove o desenvolvimento de patógenos resistentes. Antibióticos profiláticos não mostraram ser efetivos na prevenção de mastite.[44] Deve ser observado que muitas medicações antibióticas e antifúngicas tem propriedades anti-inflamatórias, e isso pode explicar porque algumas mulheres apresentam melhora quando ingerindo esses.
Nível de evidência: 2. Grau de recomendação: B.

f. *Considerar probióticos*.

Os dados acerca de probióticos são mistos.[44-47] Uma revisão sistemática sugeriu que probióticos podem ser eficazes tanto para o tratamento quanto para a prevenção de mastite, mas uma recomendação forte não pode ser feita devido às limitações dos ensaios clínicos estudados.[47] Se utilizados, os probióticos devem conter cepas de *Limosilactobacillus fermentum* (antigamente classificado *como Lactobacillus fermentum*) ou, preferencialmente, *Ligilactobacillus salivarius* (antigamente classificado como *Lactobacillus salivarius*).[48,49] Observar que apenas cepas selecionadas dessas espécies de bactérias podem ser eficazes contra os patógenos da mastite. Portanto, desfechos de ensaios clínicos não podem ser generalizados para toda uma espécie da mesma forma que antibióticos podem ser eficazes contra uma cepa de uma bactéria patológica mas não outra.
Níveis de evidência: 1-2. Grau de recomendação: B.

g. *Avaliar para Transtornos de Ansiedade e Humor Perinatais (da sigla em inglês* PMADs, Perinatal Mood and Anxiety Disorders*)*.

Mulheres com história de ansiedade e depressão apresentam taxas mais altas de sintomas de mastite,[50] e PMADs estão aumentados em qualquer paciente vivenciando complicações na amamentação. Embora qualquer médico que entre em contato com pacientes no pós-parto deva rastrear os PMADs,[26] atenção especial deve ser dada às pacientes que se sentem derrotadas e/ou isoladas como resultado de desafios com a amamentação. Além disso, pacientes que expressam preocupação significativa sobre uma potencial recorrência e são incapazes de parar de ordenhar apesar das orientações, pode estar sofrendo de ansiedade. Dor extrema, desproporcional ao exame, também pode apontar para alterações na sensibilidade ao estímulo como um resultado dos PMADs e, portanto, deve ser considerado no diagnóstico diferencial.[51] Uma avaliação cuidadosa dos casos de Reflexo de Ejeção Disfórico do Leite (D-MER) e/ou aversão à amamentação deve ser feita se a paciente não relata sintomas tradicionais de PMADs.[52]
Nível de evidência: 3. Grau de recomendação: C.

Recomendações para condições específicas

a. *Recomendações para ingurgitamento pós-parto na lactogênese II*

- Minimizar infusão de líquidos intravenosos durante o trabalho de parto, já que o acúmulo de fluido intersticial exacerba edema e ingurgitamento.[53]
- Promover o "alojamento conjunto" para permitir a amamentação fisiológica e evitar a necessidade de ordenha com bomba extratora.[54]
- Instruir as mães a realizar ordenha manual para aliviar sintomas e fornecer leite materno para lactentes que podem não estar conseguindo realizar a transferência de leite de maneira eficaz ou estão separados de suas mães.[55]
- Realizar a técnica de amolecimento da aréola por pressão reversa (*reverse pressure softening*),[56] e ordenha com bomba extratora manual ou ordenha manual para remover pequenos volumes de leite antes de acoplar o bebê e facilitar a transferência fisiológica de leite.
- Considerar a drenagem linfática para aliviar edema intersticial[31] (Fig. 21).
- Considerar utilizar gelo para alívio sintomático. Estudos não demonstraram que folhas de repolho sejam mais eficazes que gelo,[57] sugerindo que o benefício terapêutico está relacionado à vasoconstrição pelo frio em vez de alguma propriedade do repolho em si. Importante mencionar, repolho pode estar contaminado por bactérias do gênero *Listeria*.
  Níveis de evidência: 2-3. Grau de recomendação: B-C.

b. *Recomendações para estreitamento de ductos e mastite inflamatória*

- Seguir orientações aplicáveis a todo o espectro mencionadas anteriormente.

c. *Recomendações para mastite bacteriana*.

FIG.20. Exemplos de diferentes apresentações de obstruções de ductos no mamilo (*blebs*).

- A escolha, dosagem e duração do tratamento antibiótico para mastite bacteriana está descrita no Box 1.
- Consumir leite de um seio com mastite bacteriana é seguro para o lactente.[58]

BOX 1. MANEJO EMPÍRICO COM ANTIBIÓTICOS[58,74]

Primeira linha

- Dicloxacilina ou Flucloxacilina 500 mg 4x/dia por 10-14 dias
- Onde a dicloxacilina e a flucloxacilina não estão disponíveis, cloxacilina pode ser utilizada como alternativa; entretanto, a biodisponibilidade oral com a cloxacilina é mais variável.[75] Todas as drogas possuem Dose Relativa do Lactente baixa.[76]
  Cefalexina 500mg 4x/dia por 10-14 dias
  - Possui espectro de ação mais amplo incluindo bacilos gram negativos; não precisa ser tomado longe das refeições

Segunda linha

- Clindamicina 300 mg 4x/dia por 10-14 dias
- Sulfametoxazol-Trimetropim 800/160mg 2x/dia por 10-14 dias
  - Não recomendado para mães de bebês com deficiência de G6PD. Utilizar com cuidado em mães de prematuros ou lactentes com hiperbilirrubinemia, especialmente antes de 30 dias de vida.[77]

- Admissão hospitalar de rotina e antibióticos IV não são necessários, a não ser que haja evidência de um germe multirresistente (GMR) ou a apresentação clínica exija (p. ex. evidência de sepse grave, e inabilidade para tolerar medicamentos ou hidratação oral). Nota-se que alguns GMR podem ser tratáveis com antibióticos via oral. A escolha do antimicrobiano deve ser direcionada por cultura ou antibiograma local. Se for necessária a hospitalização, mãe e bebê devem ser mantidos em alojamento conjunto e autorizados a seguir amamentação em livre demanda. O Protocolo da ABM #35, Apoiando a Amamentação Durante Hospitalização Materna ou Infantil, refere-se a outras recomendações com mais detalhes.[4]
- Considerar a infusão intravenosa de líquidos se ingestão oral de fluidos da paciente estiver abaixo do ideal, pois isso pode aliviar a taquicardia e melhorar a sintomatologia.
- Se não houver melhora sintomática após 48 horas da primeira linha de tratamento, considerar uma cultura do leite para avaliar resistência antimicrobiana e/ou patógenos menos comuns, como *Staphylococcus aureus* resistente à oxacilina (MRSA).[58] Considerar os padrões locais de susceptibilidade e resistência e proceder com tratamento empírico. Outras situações onde se considera cultura precoce do leite incluem mães que estão ordenhando leite para um bebê imunocomprometido na unidade terapia intensiva neonatal, profissionais de saúde em regiões com alta prevalência de MRSA, e pacientes com infecções recorrentes.
- Dados sobre o papel dos probióticos na mastite bacteriana continuam a surgir. Foi demonstrado que os probióticos não alteram a composição do microbioma do leite humano.[44-47]
  Níveis de evidência: 2-3. Grau de recomendação: C.

d. *Recomendações para flegmão*

- O flegmão lactacional pode exigir tratamento antimicrobiano prolongado para resolução completa, mas os casos precisam ser avaliados individualmente.[14]
- Um flegmão pode coalescer em um abscesso drenável e, portanto, as pacientes devem ser acompanhadas de perto quanto a essa evolução. Exame físico e exames de imagem regulares são necessários até a resolução completa.[14]
  Nível de evidência: 2. Grau de recomendação: C

e. *Recomendações para abscesso*.

- Drenar o abscesso para atingir o controle do quadro. Aspiração por agulha com cultura e antibiograma do líquido é frequentemente recomendada como a primeira linha de intervenção para abscesso lactacional.[59] Entretanto, é mais comum que as pacientes tenham necessidade de aspirações recorrentes para resolução definitiva. Aspirações repetidas podem ser estressantes e

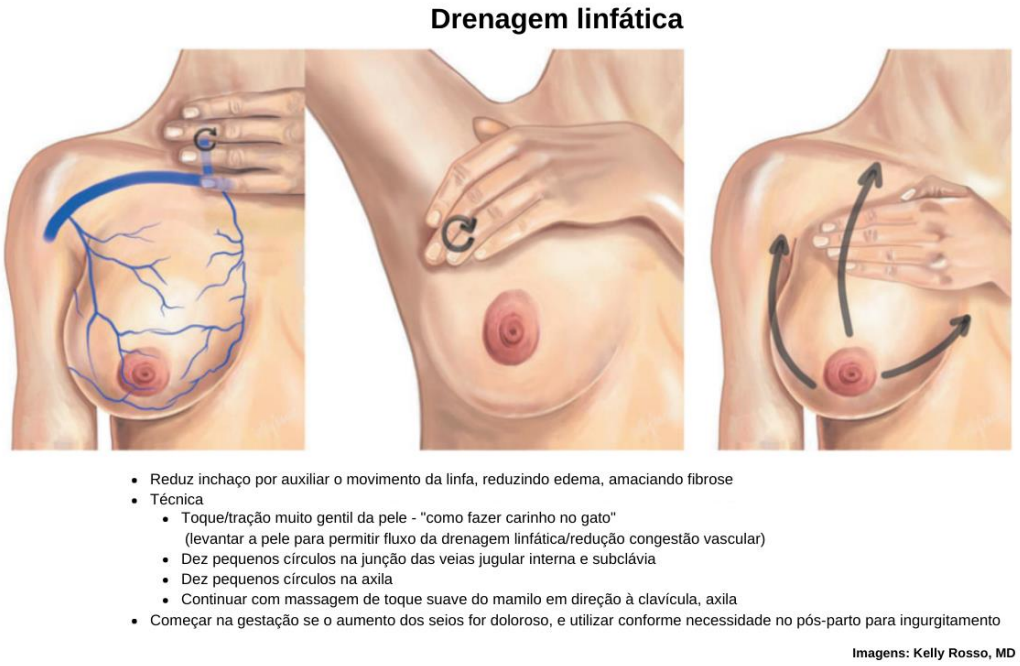

FIG. 21. Técnia de drenagem linfática.

desanimadoras para a paciente, e colocam em risco a continuidade da amamentação.[60-62]

- A colocação de um dreno como intervenção inicial deve ser considerada para o tratamento definitivo no momento do procedimento inicial. A drenagem em consultório é demonstrada em vídeos publicados[63,64] e ilustrada na Figura 13. As pacientes também podem ser encaminhadas para radiologia intervencionista para colocação de dreno. Drenos ou *stents* cutâneos devem ser colocados para drenagem por gravidade em vez de drenagem por sucção (Fig. 22). Se um dreno verdadeiro não estiver disponível, adaptações utilizando materiais como sonda Foley ou dedos de luva podem ser usados de acordo com os recursos locais. Evitar rigorosamente dispositivos por drenagem a vácuo em um seio lactante.

- Após aspirar ou colocar o dreno, as mães devem continuar amamentando do seio afetado. A taxa de fístula de leite é < 2%, mas a lactação deve ser apropriadamente manejada e a hiperlactação tratada se presente.[65]
- A duração do antibiótico é comumente 10-14 dias[58]; entretanto, um curso mais curto pode ser apropriado se há resolução rápida da celulite circunjacente.
- A inflamação tecidual e as mudanças relativas ao flegmão podem levar várias semanas para resolver e as pacientes podem sentir a presença de uma pequena área semelhante a uma massa. Elas devem ser submetidas a exames físico e de imagem com regularidade para garantir a resolução.[14]

  Níveis de evidência: 2-3. Grau de recomendação: C.

f. *Recomendações para galactocele e galactocele infectada*

- Para galactoceles sintomáticas, a drenagem é recomendada para alívio de sintomas, confirmação do diagnóstico, e para reduzir o efeito de massa e facilitar a pega. A aspiração quase sempre resulta em drenagem incompleta e/ou recorrência, e aspirações repetitivas levam ao risco de transformar uma galactocele limpa em uma galactocele infectada. Portanto, a colocação de um dreno, como descrito anteriormente, é recomendada.
- Uma galactocele infectada exige drenagem e antibióticos (Fig. 15).[66]

  Nível de evidência: 3. Grau de recomendação: C.

BOX 2. COMO REALIZAR UMA CULTURA DE LEITE MATERNO ESTÉRIL

1. Higienizar mamilo e aréola: Tanto o uso de solução antisséptica tópica quanto lavagem com água morna e sabão e secar naturalmente já foram propostas. Não há dados para determinar qual é melhor para remover a flora bacteriana da pele enquanto preserva a integridade da pele do mamilo e aréola.
2. Utilizar luvas estéreis para ordenhar leite.
3. Coletar 5-10 mL de leite em um recipiente estéril.
4. Não deve haver contato direto entre o mamilo e o recipiente estéril.
5. Enviar como “cultura de fluido corporal” em vez de “cultura de ferida”.

g. *Recomendações para mastite recorrente*

- Examinar a paciente e obter uma cultura do leite para estabelecer um diagnóstico verdadeiro de mastite recorrente, em vez de tratar empiricamente. Cultura do leite materno[23] (Box 2) pode identificar e fornecer o perfil de sensibilidade de patógenos menos comuns e bactérias resistentes. Por exemplo, embora estafilococos coagulase-negativa (ECN) estejam comumente presentes no leite materno, eles também já foram identificados como patógenos oportunistas em casos de mastite.[67] MRSA e ECN resistente não vão responder a antibióticos típicos utilizados para mastite aguda como dicloxacilina ou cefalexina.
- Garantir a resolução da mastite bacteriana, como falado anteriormente, com exames de acompanhamento das pacientes.
- Avaliar a amamentação e/ou ordenha com bomba extratora para potenciais fatores de risco para mastite (p. ex., massagem excessiva ou ordenha desnecessária).
- Considerar uso diário de probióticos com *L. fermentum* ou, preferencialmente, *L. salivarius* para prevenção,[48,49]

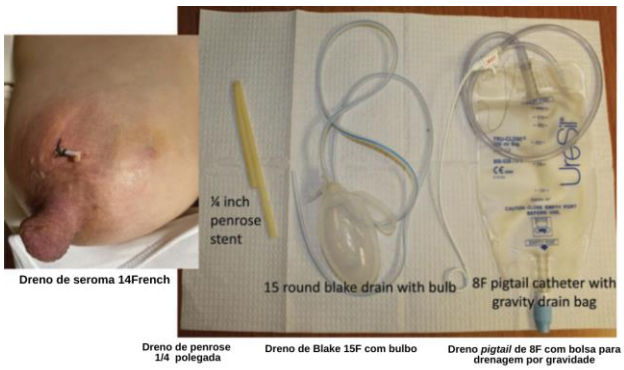

FIG. 22. Opções para drenagem de coleções líquidas lactacionais.

reconhecendo as limitações das diferentes cepas da mesma espécie como tendo diferentes eficácias.

- Antibióticos profiláticos não se mostraram efetivos na prevenção da mastite e podem levar à seleção de cepas multirresistentes.[44]
- Múltiplas recorrências no mesmo local tornam necessária a avaliação radiológica para descartar uma massa subjacente ou outras anormalidades como mastite granulomatosa.[68] O câncer de mama inflamatório é um subtipo agressivo de tumor maligno que se apresenta com eritema, retração de pele, e aspecto de casca de laranja progressivos. Qualquer suspeita de câncer inflamatório leva a necessidade de encaminhamento urgente ao mastologista e oncologista.[69]
  Níveis de evidência: 1-3. Grau de recomendação: B-C.

h. *Recomendações para mastite subaguda*.

- Os microbiomas mamários individuais possuem diferentes limiares em que patógenos bacterianos oportunistas se tornam sintomáticos. Além disso, a cultura do leite materno pode não levar ao crescimento de um organismo dominante. Portanto, o tratamento deve ser individualizado baseado na história clínica e grau de suspeição de mastite subaguda.[70,71] Os antibióticos da classe dos macrolídeos podem ter o melhor efeito neste cenário clínico devido ao mecanismo de ação intracelular, apesar de mais estudos serem necessários.[72]
- Probióticos contendo cepas de *L. salivarius* ou *L. fermentum* representam uma opção de tratamento, apesar de mais estudos serem necessários.[48,49]
  Níveis de evidência: 2-3. Grau de recomendação: B-C.

Síntese

Em geral, as condições que ocorrem no espectro fisiopatológico da mastite podem ser prevenidas e tratadas ao reduzir intervenções iatrogênicas e utilizando princípios simples de manejo, como gelo, AINEs, e amamentação fisiológica. Deve ser dada atenção ao tratamento adequado da hiperlactação como um fator de risco subjacente primário para mastite. Da mesma forma, dada a importância de um microbioma saudável do leite materno na prevenção de mastite, fatores de risco como disbiose precisam ser analisados. Entender a fisiopatologia do estreitamento de ductos e inflamação permite aos médicos selecionar tratamentos eficazes direcionados para mastite.

Recomendações tradicionais de aumentar a remoção de leite para combater a estase do leite e massagear o tecido mamário para aliviar a obstrução ductal devido a "tampões" de leite carecem de validade fisiológica. O estímulo frequente dos seios com alvéolos congestos piora a hiperemia e o edema, causando aumento da dor, inchaço e vermelhidão. Isso não piora somente a dor e o edema, como reduz a habilidade do bebê em conseguir acoplar em uma pega correta, não-traumática, e efetivamente retirar leite do seio. Ordenhas com bomba extratora frequentes também atrapalham o microbioma do leite, potencializando o desenvolvimento de disbiose mamária e aumentando o risco para mastite bacteriana. Além disso, massagear a glândula mamária causa lesão capilar e necrose tecidual, e é um fator de risco primário para o desenvolvimento de flegmão e abscesso.

Áreas para Pesquisas Futuras

Estudos clínicos sobre mastite e distúrbios relacionados são limitados pelo desenho dos estudos e fatores de confusão. Por exemplo, o trauma mamilar que parece ser uma causa de mastite provavelmente representa uma associação e não uma causa. O trauma mamilar é extremamente frequente na hiperlactação, que é um fator de risco para mastite. Estudos futuros devem controlar cuidadosamente para potenciais fatores de confusão assim como explorar diferentes culturas e práticas ao redor do mundo. Além disso, estudos de maior qualidade são necessários para determinar recomendações precisas a respeito de antibióticos, já que a presença de mesmo pequenas quantidades de antibiótico no leite humano, altera a diversidade e resiliência do microbioma do leite humano.[73]

Como os antibióticos são frequentemente prescritos por triagem através de ligação telefônica em muitos países, estudos para esclarecer a prevalência de mastite bacteriana em oposição a ingurgitamento e/ou mastite inflamatória são necessários. O uso de probióticos também merece mais pesquisas. Como as mulheres no período periparto estão no momento de maior risco de suas vidas de desenvolver ansiedade ou transtornos de humor, a distinção entre sintomas de transtornos de humor e ansiedade versus mastite também deve ser explorada.

Declaração de Conflitos de Interesse

J.M.R. tem sido o principal investigador (PI) de projetos de pesquisa e ensaios clínicos financiados pela Puleva/Biosearch Life (Granada, Espanha) ou Nutricia (Utrecht, Holanda), envolvendo a caracterização, segurança e eficácia de cepas probióticas para o foco da mastite. Ele e seu grupo de pesquisa nunca receberam nenhum pagamento ou royalties relacionados à comercialização de cepas probióticas.

Informação de Financiamento

Não foi recebido nenhum financiamento para o artigo.

Referências

1. Wilson E, Woodd SL, Benova L. Incidence of and risk factors for lactational mastitis: A systematic review. *J Hum Lact* 2020;36:673–686.
2. Kvist LJ. Toward a clarification of the concept of mastitis as used in empirical studies of breast inflammation during lactation. *J Hum Lact* 2010;26:53–59.
3. Johnson HM, Eglash A, Mitchell KB, et al. ABM clinical protocol #32: Management of hyperlactation. *Breastfeed Med* 2020;15:129–134.
4. Bartick M, Herna´ndez-Aguilar MT, Wight N, et al. ABM clinical protocol #35: Supporting breastfeeding during maternal or child hospitalization. *Breastfeed Med* 2021;16:664–674.
5. Jimenez E, Arroyo R, Cardenas N, et al. Mammary candidiasis: A medical condition without scientific evidence? *PLoS One* 2017;12:e0181071.
6. Fernández L, Pannaraj PS, Rautava S, et al. The microbiota of the human mammary ecosystem. *Front Cell Infect Microbiol* 2020;10:586667.
7. Weaver SR, Hernandez LL. Autocrine-paracrine regulation of the mammary gland. *J Dairy Sci* 2016;99:842–853.

8. Hill PD, Humenick SS. The occurrence of breast engorgement. *J Hum Lact* 1994;10:79–86.
9. Scott JA, Binns CW, Oddy WH. Predictors of delayed onset of lactation. *Matern Child Nutr* 2007;3:186–193.
10. Ramsay DT, Kent JC, Hartmann RA, et al. Anatomy of the lactating human breast redefined with ultrasound imaging. *J Anat* 2005;206:525–534.
11. Betts RC, Johnson HM, Eglash A, et al. It's not yeast: Retrospective cohort study of lactating women with persistent nipple and breast pain. *Breastfeed Med* 2021;16:318–324.
12. Kim SY, Yi DY. Analysis of the human breast milk microbiome and bacterial extracellular vesicles in healthy mothers. *Exp Mol Med* 2020;52:1288–1297.
13. Evans AS. Causation and disease: The Henle-Koch postulates revisited. *Yale J Biol Med* 1976;49:175–195.
14. Johnson HM, Mitchell KB. Lactational phlegmon: A distinct clinical entity affecting breastfeeding women within the mastitis-abscess spectrum. *Breast J* 2019;doi:10.1111/tbj.13624
15. Amir LH, Forster D, McLachlan H, et al. Incidence of breast abscess in lactating women: Report from an Australian cohort. *BJOG* 2004;111:1378–1381.
16. Patani N, MacAskill F, Eshelby S, et al. Best-practice care pathway for improving management of mastitis and breast abscess. *Br J Surg* 2018;105:1615–1622.
17. Lepori D. Inflammatory breast disease: The radiologist's role. *Diagn Interv Imaging* 2015;96:1045–1064.
18. Sabate JM, Clotet M, Torrubia S, et al. Radiologic evaluation of breast disorders related to pregnancy and lactation. *Radiographics* 2007;27 Suppl 1:S101–S124.
19. Jiménez E, de Andrés J, Manrique M, et al. Metagenomic analysis of milk of healthy and mastitis-suffering women. *J Hum Lact* 2015;31:406–415.
20. Patel SH, Vaidya YH, Patel RJ, et al. Culture independent assessment of human milk microbial community in lactational mastitis. *Sci Rep* 2017;7:7804.
21. Rodríguez J, Fernández L. Infectious mastitis during lactation: A mammary dysbiosis model. In: Prebiotics and Probiotics in Human Milk, McGuire M, McGuire M, Bode L, eds. London: Academic Press, 2017, pp. 401–428.
22. Mitchell KB, Johnson HM. Breast pathology that contributes to dysfunction of human lactation: A spotlight on nipple blebs. *J Mammary Gland Biol Neoplasia* 2020;25:79–83.
23. Berens P, Eglash A, Malloy M, et al. ABM clinical protocol #26: Persistent pain with breastfeeding. *Breastfeed Med* 2016;11:46–53.
24. Ebell MH, Siwek J, Weiss BD, et al. Strength of recommendation taxonomy (SORT): A patient-centered approach to grading evidence in the medical literature. *J Am Board Fam Pract* 2004;17:59–67.
25. Kvist LJ, Hall-Lord ML, Rydhstroem H, et al. A randomised-controlled trial in Sweden of acupuncture and care interventions for the relief of inflammatory symptoms of the breast during lactation. *Midwifery* 2007; 23:184–195.
26. ACOG committee opinion no. 736: Optimizing postpartum care. *Obstet Gynecol* 2018;131:e140-e150.
27. Kuehnl JM, Connelly MK, Dzidic A, et al. The effects of incomplete milking and increased milking frequency on milk production rate and milk composition1. *J Anim Sci* 2019;97:2424–2432.
28. McKechnie AC, Eglash A. Nipple shields: A review of the literature. *Breastfeed Med* 2010;5:309–314.
29. Anderson L, Kynoch K, Kildea S, et al. Effectiveness of breast massage for the treatment of women with breastfeeding problems: A systematic review. *JBI Database System Rev Implement Rep* 2019;17:1668–1694.
30. Witt AM, Bolman M, Kredit S, et al. Therapeutic breast massage in lactation for the management of engorgement, plugged ducts, and mastitis. *J Hum Lact* 2016;32:123–131.
31. Ezzo J, Manheimer E, McNeely ML, et al. Manual lymphatic drainage for lymphedema following breast câncer treatment. *Cochrane Database Syst Rev* 2015;CD003475.
32. Drugs and Lactation Database (LactMed). Bethesda, MD: National Library of Medicine (US), 2006. Castor. Updated 2021. Available at https://www.ncbi.nlm.nih.gov/books/NBK501875 (accessed March 5, 2022).
33. Dabiri G, Damstetter E, Phillips T. Choosing a wound dressing based on common wound characteristics. *Adv Wound Care (New Rochelle)* 2016;5:32–41.
34. Centers for Disease Control and Prevention. How to clean your breast pump kit clean: The essentials. Updated 2020. Available at https://www.cdc.gov/healthywater/hygiene/healthychildcare/infantfeeding/breastpump.html (accessed September 1, 2021).
35. Stone K, Wheeler A. A review of anatomy, physiology, and benign pathology of the nipple. *Ann Surg Oncol* 2015;22:3236–3240.
36. Martin E, Vickers B, Landau R, et al. ABM clinical protocol #28, peripartum analgesia and anesthesia for the breastfeeding mother. *Breastfeed Med* 2018;13:164–171.
37. Bushra R, Aslam N. An overview of clinical pharmacology of Ibuprofen. *Oman Med J* 2010;25:155–1661.
38. Freo U, Ruocco C, Valerio A, et al. Paracetamol: A review of guideline recommendations. *J Clin Med* 2021;10:3420.
39. Wessinger L, Marotta R, Kelechi TJ. Hot or cold? Treating cellulitis. *Nursing* 2011;41:46–48.
40. Chan MM, Nohara M, Chan BR, et al. Lecithin decreases human milk fat loss during enteral pumping. *J Pediatr Gastroenterol Nutr* 2003;36:613–615.
41. Drugs and Lactation Database (LactMed). Bethesda, MD: National Library of Medicine (US), 2006. Triamcinolone, topical. Updated 2021. Available at https://www.ncbi.nlm.nih.gov/books/NBK501123/ (accessed September 27, 2021).
42. Mogensen N, Portman A, Mitchell K. Nonpharmacologic approaches to pain, engorgement, and plugging in lactation: Applying physical therapy techniques from breast cancer care to breastfeeding patients. *Clin Lact* 2020;11:35–42.
43. Cooper B, Kowalsky D. Physical therapy intervention for treatment of blocked milk ducts in lactating women. *J Womens Health Phys Ther* 2015;39:115–126.
44. Crepinsek MA, Taylor EA, Michener K, et al. Interventions for preventing mastitis after childbirth. *Cochrane Database Syst Rev* 2020;9:CD007239.
45. Oikonomou G, Addis MF, Chassard C. Milk microbiota: What are we exactly talking about? *Front Microbiol* 2020;11:60.
46. Amir LH, Griffin L, Cullinane M, et al. Probiotics and mastitis: Evidence-based marketing? *Int Breastfeed J* 2016;11:19.
47. Barker M, Adelson P, Peters MDJ, et al. Probiotics and human lactational mastitis: A scoping review. *Women Birth* 2020;33:e483–e491.
48. Fernández L, Cárdenas N, Arroyo R, et al. Prevention of infectious mastitis by oral administration of lactobacillus salivarius PS2 during late pregnancy. *Clin Infect Dis* 2016;62:568–573.
49. Hurtado JA, Fonollá J. Response to Paricio-Talayero and Baeza re: ''Oral administration to nursing women of lactobacillus fermentum CECT5716 prevents lactational mastitis development: A randomized controlled trial''. *Breastfeed Med* 2018;13:454–456.
50. Dagla M, Dagla C, Mrvoljak-Theodoropoulou I, et al. Do maternal stress and depressive symptoms in perinatal period predict the lactation mastitis occurrence? A retrospective longitudinal study in Greek women. *Diagnostics (Basel)* 2021;11:1524.

51. Urits I, Peck J, Orhurhu MS, et al. Off-label antidepressant use for treatment and management of chronic pain: Evolving understanding and comprehensive review. *Curr Pain Headache Rep* 2019;23:66.
52. Morns MA, Steel AE, Burns E, et al. Women who experience feelings of aversion while breastfeeding: A meta-ethnographic review. *Women Birth* 2021;34:128–135.
53. Kujawa-Myles S, Noel-Weiss J, Dunn S, et al. Maternal intravenous fluids and postpartum breast changes: A pilot observational study. *Int Breastfeed J* 2015;10:18.
54. World Health Organization. Guideline: Protecting, Promoting, and Supporting Breastfeeding in Facilities: Providing Maternity and Newborn Services. Geneva: World Health Organization, 2017.
55. Becker GE, Cooney F, Smith HA. Methods of milk expression for lactating women. *Cochrane Database Syst Rev* 2011;CD006170. DOI: 10.1002/14651858.CD006170.pub3.
56. Cotterman KJ. Reverse pressure softening: A simple tool to prepare areola for easier latching during engorgement. *J Hum Lact* 2004;20:227–237.
57. Zakarija-Grkovic I, Stewart F. Treatments for breast engorgement during lactation. *Cochrane Database Syst Rev* 2020;9:CD006946.
58. WHO. Mastitis: Causes and Management. Publication No. WHO/FCH/CAH/00.13. 2000.
59. Trop I, Dugas A, David J, et al. Breast abscesses: Evidencebased algorithms for diagnosis, management, and followup. *Radiographics* 2011;31:1683–1699.
60. Dixon JM. Repeated aspiration of breast abscesses in lactating women. *Br Med J* 1988;297:1517–1518.
61. Ulitzsch D, Nyman MKG, Carlson RA. Breast abscess in lactating women: US-guided treatment. Radiology 2004;232:904–909.
62. Christensen AF, Al-Suliman N, Nielson KR, et al. Ultrasound-guided drainage of breast abscesses: Results in 151 patients. *Br J Radiol* 2005;78:186–188.
63. Mitchell K. In-office drainage of lactational abscesses: Utilization of stab incision and penrose drain. Presented at the American Society of Breast Surgeons 22nd Annual Meeting, April 30, 2021.
64. Kornfeld H, Johnson A, Soares M, et al. Management of infected galactocele and breast implant with uninterrupted breastfeeding. *Plast Reconstr Surg Glob Open* 2021;9:e3943.
65. Johnson HM, Mitchell KB. Low incidence of milk fistula with continued breastfeeding following radiologic and surgical interventions on the lactating breast. *Breast Dis* 2021;40:183–189.
66. Ghosh K, Morton MJ, Whaley DH, et al. Infected galactocele: A perplexing problem. *Breast J* 2004;10:159.
67. Arroyo R, Martı´n V, Maldonado A, et al. Treatment of infectious mastitis during lactation: Antibiotics versus oral administration of lactobacilli isolated from breast milk. *Clin Infect Dis* 2010;50:1551–1558.
68. Mitchell KB, Johnson HM, Eglash A. ABM clinical protocol #30: Breast masses, breast complaints, and diagnostic breast imaging in the lactating woman. *Breastfeed Med* 2019;14:208–214.
69. Dawood S, Merajver SD, Viens P, et al. International expert panel on inflammatory breast cancer: Consensus statement for standardized diagnosis and treatment. *Ann Oncol* 2011;22:515–523.
70. Anderson PO. Drugs in lactation. *Pharm Res* 2018;35:45.
71. Geng N, Liu K, Lu J, et al. Autophagy of bovine mammary epithelial cell induced by intracellular Staphylococcus aureus. *J Microbiol* 2020;58:320–329.
72. Parnham MJ, Erakovic Haber V, Giamarellos-Bourboulis EJ, et al. Azithromycin: Mechanisms of action and their relevance for clinical applications. *Pharmacol Ther* 2014;143:225–245.
73. Soto A, Martin V, Jimenez E, et al. Lactobacilli and bifidobacteria in human breast milk: Influence of antibiotherapy and other host and clinical factors. *J Pediatr Gastroenterol Nutr* 2014;59:78–88.
74. Mitchell K, Johnson H. Breast conditions in the breastfeeding mother. In: Breastfeeding: A Guide for the Medical Profession, 9 ed., Lawrence R, Lawrence R, eds. Elsevier, 2021, pp. 572–593.
75. Nauta EH, Mattie H. Dicloxacillin and cloxacillin: Pharmacokinetics in healthy and hemodialysis subjects. *Clin Pharmacol Ther* 1976;20:98–108.
76. Hale T. Hale's Medications & Mother's Milk: A Manual of Lactational Pharmacology, 19th ed. New York, NY: Springer, 2021.
77. Drugs and Lactation Database (LactMed). Bethesda, MD: National Library of Medicine (US), 2006. Trimethoprimsulfamethoxazole. Updated 2021. Available at https://www.ncbi.nlm.nih.gov/books/NBK501289/ (accessed September 2, 2021).

Os protocolos da ABM expiram em 5 anos a partir da data de publicação. O conteúdo deste protocolo está atualizado no momento da publicação. Revisões baseadas em evidências são feitas dentro de 5 anos ou antes se houver mudanças significativas na evidência.

Katrina B. Mitchell, MD, FACS, Autora Principal
Helen M. Johnson, MD
Juan Miguel Rodríguez, PhD
Anne Eglash, MD, FABM
Charlotte Scherzinger, MD
Irena Zakarija-Grkovic, MD, FRACGP, PhD, FABM
Kyle Widmer Cash, MD
Pamela Berens, MD, FACOG, FABM
Brooke Miller, MD, CCFP
Membros do Comitê de Protocolos da ABM:
Elizabeth Stehel, MD, Chair
Lawrence Noble, MD, FABM, Translations Chair
Melissa C. Bartick, MD, MS, FABM
Sarah Calhoun, MD
Laura Kair, MD, MAS, FABM
Susan Lappin, MD, FABM
Ilse Larson, MD
Yvonne LeFort, MD, FABM
Nicole Marshall, MD, MCR
Katrina B. Mitchell, MD
Susan Rothenberg, MD, FABM
Tomoko Seo, MD, FABM
Gina Weissman, DMD
Nancy Wight, MD, FABM
Lori Feldman-Winter, MD, MPH
Adora Okogbule-Wonodi, MD
Michal Young, MD, FABM
Deena Zimmerman, MD, MPH

Tradução para Português-BR por:
Giovana M. Rorato, MD, IBCLC

Para correspondência: abm@bfmed.org